
Longfibrose in de radiologische praktijk: nieuwe richtlijnen voor het diagnosticeren van IPF

Indien er sprake is van een interstitieel longbeeld is de differentiaal diagnose groot. Er kan sprake zijn van allerlei verschillende ziektebeelden. De diagnose wordt bij voorkeur gesteld tijdens een multidisciplinair overleg (MDO). De rol van de HRCT en de radioloog is hierbij niet meer weg te denken. De richtlijnen van de interpretatie van de HRCT worden nog steeds verbeterd en aangepast.

DOOR: DR. WOUTER VAN ES, RADIOLOOG

De nieuwe richtlijn van de ATS/ERS/JRS/ALAT voor het diagnosticeren van idiopathische pulmonale fibrose (IPF) is in 2018 gepubliceerd.¹ In de oude richtlijn uit 2011 waren er drie radiologische patronen: *usual interstitial pneumonitis (UIP)*, *possible UIP* en *inconsistent with UIP*.² Deze zijn vervangen door vier nieuwe patronen, namelijk: *UIP*, *probable UIP*, *indeterminate for UIP* en *alternative diagnosis*. Alleen bij een UIP patroon kan volgens de nieuwe richtlijn, in de juiste klinische setting, de diagnose IPF gesteld worden zonder het verrichten van een bronchoalveolaire lavage (BAL) en een biopsie. In alle andere gevallen worden in principe een BAL en biopsie geadviseerd. Tijdens een MDO kan er echter wel besloten worden hiervan af te zien. In dit artikel worden de radiologische kenmerken van de vier patronen besproken.

Scanprotocol

De richtlijn geeft aan dat er een volumetrische scan gemaakt moet worden zonder intraveneus contrast met zo dun mogelijke coupes. In de praktijk zal de coupedikte

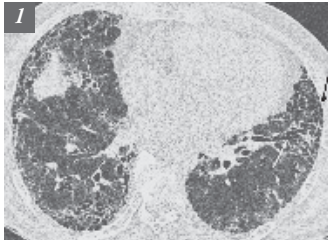
0,7-1 mm zijn. Expiratie opnames worden ook geadviseerd, deze serie kan zowel volumetrisch als sequentieel gescand worden. Om goede expiratie-opnames te verkrijgen is het advies om de patiënt het volgende ademhalingscommando te geven: inademen, helemaal uitademen, blijf uitademen en dan tijdens actieve eind uitademing (expiratie) te scannen. Of een expiratiescan goed gelukt is kan beoordeeld worden door te kijken naar de achter (posterior) wand van de trachea. Deze moet bij voldoende uitademing plat zijn of bij voorkeur naar voren (anterior) uitbochten. Optioneel kunnen er opnames in buikligging gemaakt worden, eventueel alleen van de onderste longvelden. Deze serie kan aantonen of matglas subpleuraal berust op dependente atelectase.

UIP: usual interstitial pneumonitis

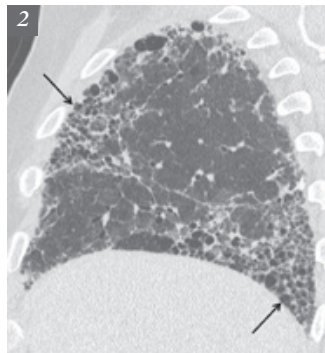
De HRCT kenmerken van een UIP patroon bestaan uit honeycombing met of zonder perifere tractie bronchiectasieën of bronchiolectasieën (figuur 1). De typische distributie is basaal subpleuraal te vinden. Een belangrijke wijziging ten opzichte van de oude richtlijn is dat de distributie ook meer diffuus mag zijn (dat wil zeggen dat er geen duidelijke caudo-craniale gradiënt is). Bij veel IPF-patiënten is er ook fibrose aanwezig



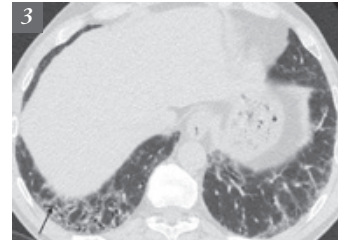
Dr. H.W. (Wouter) van Es heeft na zijn studie geneeskunde in Utrecht de Radiologie opleiding gevolgd in het Academisch Ziekenhuis Utrecht. In 1997 is hij gepromoveerd op 'MR imaging of the Brachial Plexus'. Sinds 1997 werkt hij als radioloog in het St. Antonius Ziekenhuis in Nieuwegein. Zijn aandachtsgebied is de cardiothoracale radiologie. Hij is opleider radiologie. Hij neemt wekelijks deel aan het multidisciplinaire overleg (MDO) van het ILD Expertisecentrum met de longartsen en pathologen en participeert in de videoconferentie besprekingen met diverse ziekenhuizen in binnen en buitenland. email: h.es@antoniuziekenhuis.nl.



Figuur 1. UIP met subpleuraal basaal honeycombing (zwarte pijl) en tractie bronchiectasieën (witte pijl).



Figuur 2. UIP met propeller blade distributie. Er is honeycombing (pijlen) basaal posterior en apicaal anterior.



Figuur 3. Probable UIP met subpleurale basale reticulatie en tractie bronchiolectasieën (pijl).

anterior apicaal, een zogenaamde propeller blade distributie (figuur 2).³ De fibrose mag asymmetrisch zijn, er mag iets matglas aanwezig zijn en er kunnen pulmonale ossificaties in de gebieden met fibrose zitten. Honeycombing is het onderscheidende kenmerk voor de radiologische diagnose UIP. De definitie van honeycombing is: geclusterde holtes met dikke wand van 3 – 10 mm in gebieden met reticulatie en tractie bronchiectasieën.⁴ Vaak bestaan ze uit meerdere lagen, maar soms slechts uit één laag. Onderscheid met tractie bronchiectasieën en paraseptaal emfyseem kan dan lastig zijn. De interobserver variabiliteit, zelfs onder experts, is groot.⁵ In een recente richtlijn van de Fleischner Society is de definitie verder aangescherpt en wordt beschreven dat twee dikwandige cysten al voldoende zijn voor honeycombing.⁶

Probable usual interstitial pneumonitis

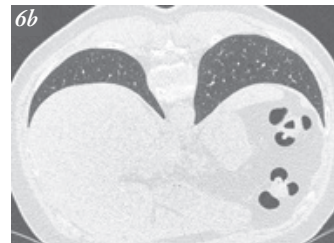
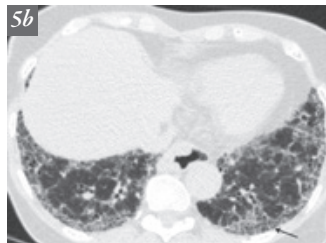
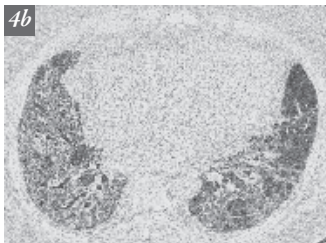
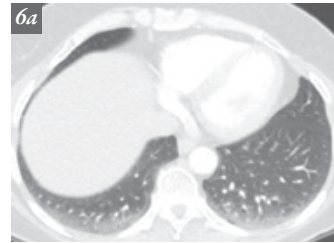
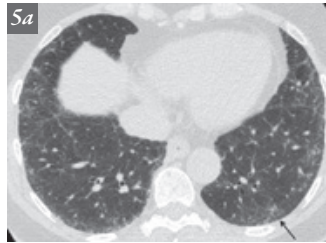
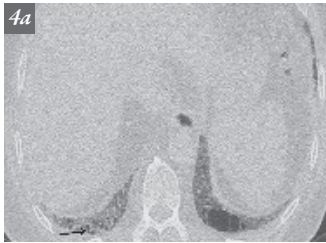
De term possible UIP is vervangen door probable UIP. Bij probable UIP is er sprake van subpleurale basale

reticulatie met tractie bronchiectasieën of bronchiolectasieën en een caudo-craniale gradiënt (figuur 3). Honeycombing ontbreekt. Iets matglas mag aanwezig zijn. Bij veel patiënten met een probable UIP blijkt er pathologisch sprake te zijn van een UIP.^{7,8} Tijdens een MDO kan de diagnose IPF gesteld worden, waarbij een biopsie wel overwogen moet worden.

Atypisch voor UIP

Dit is een nieuwe categorie waarbij er sprake is van atypische kenmerken voor UIP zonder duidelijke tekenen die passen bij een alternatieve diagnose (indeterminate for UIP). Gedacht kan worden aan iets te veel centrale uitbreiding of iets te veel matglas (figuur 4).

Een tweede groep die hier onder valt is de zogenaamde vroege UIP. Hier is er sprake van iets matglas of architectuurverstoring basaal subpleuraal (figuur 5). De differentiaaldiagnose is dan vooral een dependente atelectase. Een aanvullende scan in buikligging wordt geadviseerd om het onderscheid te kunnen maken (figuur 6).



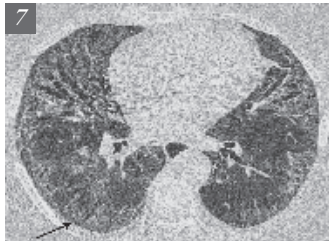
Figuur 4. Indeterminate voor UIP. Er is basaal subpleurale honeycombing (figuur 4a, pijl). De subpleurale dominantie ontbreekt en er is te veel centrale uitbreiding met ook groundglass (figuur 4b). PA toont UIP.

Figuur 5. Indeterminate for UIP. Er is subtiel reticulatie subpleuraal (pijl), wat kan passen bij vroege UIP (figuur 5a). Zes jaar later is er een duidelijk UIP patroon (figuur 5b) met honeycombing (pijl).

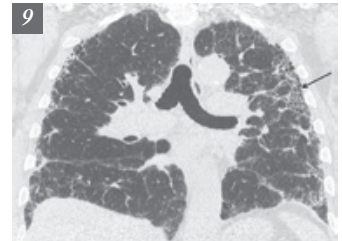
Figuur 6. Dependente atelectase subpleuraal (figuur 6a) die verdwijnt bij buikligging (Figuur 6b).

Tabel 1. Interstitiële longbeelden in differentiaal diagnose (DD) van UIP

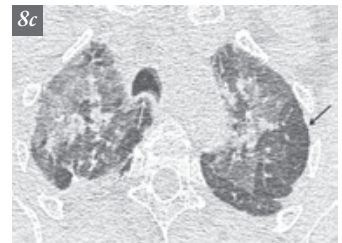
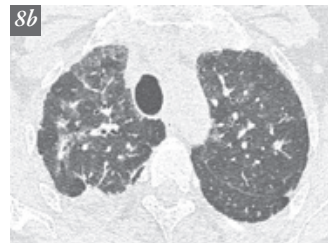
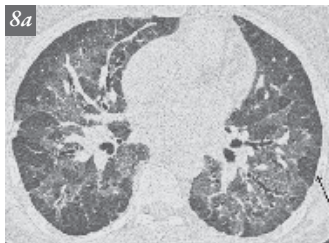
Cysten	DD lymphangioliomyomatose (LAM), ziekte van Sjögren, Birt-Hogg-Dube, Langerhans cel histiocytose
Uitgebreide mozaïek attenuatie	DD extrinsieke allergische alveolitis (EAA), respiratoire bronchiolitis, chronische thrombo-embolische pulmonaire hypertensie
Predominant matglas	DD non-specific interstitial pneumonitis (NSIP), chronische EAA en desquamatieve interstitial pneumonitis (DIP)
Uitgebreide micronoduli	DD sarcoïdose, metastasen, infectie
Centrilobulaire noduli	DD subacute EAA, respiratory bronchiolitis interstitial lung disease (RB-ILD)
Noduli	DD sarcoïdose, organiserende pneumonie (OP), metastasen
Consolidatie	DD OP, infectie
Peribronchovasculaire distributie	DD chronische EAA, NSIP
Perilymfatische distributie	DD sarcoïdose, silicose
Apicale of mid-long dominantie	DD familiale fibrose, sarcoïdose, chronische EAA
Pleurale plaques met eventueel calcificaties	DD asbestose
Gedilateerde oesofagus	DD connective tissue disease
Erosies distale clavicula	DD reumatoïde arthritis
Uitgebreide lymfadenopathie	DD sarcoïdose
Pleuravocht	DD connective tissue disease



Figuur 7. NSIP (non-specific interstitial pneumonia) bij M. Sjögren. Er zijn tractie bronchiectasieën in gebieden met groundglass centraal en er is subpleurale sparing (pijl).



Figuur 9. Familiaire UIP waarbij er honeycombing in de mid- en apicale longvelden aanwezig is (pijl).



Figuur 8. Chronische EAA (extrinsieke allergische alveolitis). Er is diffuus sprake van groundglass centraal met mozaïek attenuatie. Pijl wijst naar lobulaire sparing, wat typisch is voor EAA (figuur 8a). Meer craniale coupe (figuur 8b) toont bij expiratie (figuur 8c) duidelijke airtrapping (zwarte pijl). De posterior wand van de trachea buigt bij expiratie uit naar anterior (witte pijl), een teken van goede expiratie.

Alternatieve diagnose

Er zijn veel HRCT bevindingen die een andere diagnose suggereren. Voor voorbeelden zie tabel 1. De belangrijkste differentiaal diagnoses voor UIP zijn non-specific interstitial pneumonitis (NSIP) en chronische extrinsieke allergische alveolitis (EAA). Voor NSIP is meer centrale uitbreiding, meer groundglass en subpleurale sparing kenmerkend (figuur 7). Deze patiënten hebben vaak een auto-immuun ziekte. Chronische EAA heeft typisch ook een meer centrale uitbreiding met mozaïek attenuatie en airtrapping (figuur 8) bij de expiratie opnames. Als er een mid- of apicale long dominantie is van afwijkingen die verder goed bij een UIP kunnen passen moet er gedacht worden aan een familiale pulmonale fibrose (figuur 9).

Referenties

Zie hiervoor het uitgebreider PDF: www.ildare.nl.

Voor de praktijk

Om de diagnose idiopathische pulmonale fibrose (IPF) te stellen is het oordeel van de radioloog van groot belang. Als er op de HRCT sprake is van een usual interstitial pneumonitis (UIP) patroon kunnen verdere onderzoeken als een BAL en biopsie achterwege blijven. Er moet wel sprake zijn van de juiste klinische setting, dat wil zeggen patiënt ouder dan 60 jaar, geen relevante exposities, geen relevant geneesmiddelengebruik (bijvoorbeeld nitrofurantoin) en geen tekenen van een onderliggende auto-immuunaandoening ofwel connective tissue disease, zoals bijvoorbeeld de ziekte van Sjögren. In alle andere gevallen moet een biopsie overwogen worden, maar hier kan na overleg tijdens het MDO vanaf gezien worden.