

Wervelkanaalvernaauwing onderrug

Bij een wervelkanaalvernaauwing in de onderrug is de tunnel in de wervelkolom, het wervelkanaal, vernauwd. Dit noemen we lumbale stenose. De belangrijkste oorzaak hiervan is slijtage.

Omdat het wervelkanaal ter hoogte van de lendenwervels 4/5 normaal het nauwst is, kan de vernauwing in eerste instantie alleen daar ontstaan. Maar bij een uitgebreide vernauwing kunnen ook de andere lendenwervels betrokken zijn. Hoeveel ruimte er in het wervelkanaal overblijft, hangt niet alleen af van de mate van slijtage, maar ook van de breedte van het wervelkanaal. Dit is bij de geboorte per persoon sterk verschillend. Mensen met een nauw wervelkanaal krijgen bij slijtage eerder klachten, soms al op jonge leeftijd.

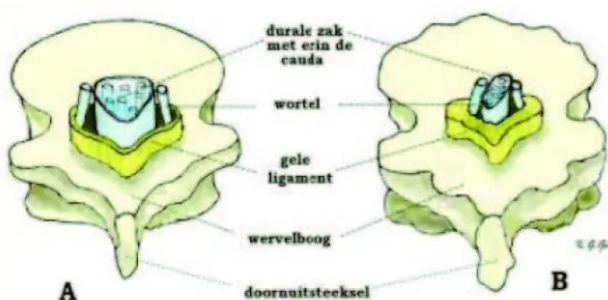
Meer over slijtage van de wervel

Slijtage van de wervel

Door slijtage (artrose) wordt het wervelbot veel dikker, vooral bij de gewrichten. Ook de elastische verbinding tussen de wervelbogen (gele ligament) wordt dikker. Hierdoor wordt het wervelkanaal nauwer en blijft minder ruimte over voor de zenuwwortels en de cauda, een bundel van zenuwwortels in het wervelkanaal. Dit veroorzaakt pijn.

Voorbeeld versleten wervel

Op onderstaande afbeelding is een normale lendenwervel (A) te zien en een wervel die door de slijtage vernauwd is (B).



Afbeelding A is een normale lendenwervel

- het wervelkanaal is breed en driehoekig;
- de durale zak heeft een normale omvang;
- de zenuwwortels staan in de goede stand;
- het gele ligament is dun.

Afbeelding B is een wervel met slijtage

- de omtrek van het wervelbot is grof en onregelmatig;
- het wervelkanaal is min of meer T-vormig vernauwd;
- de durale zak wordt samengedrukt;
- de zenuwwortels hebben te weinig ruimte;
- het sterk verdikte gele ligament vult een groot deel van het wervelkanaal op.

Symptomen

Symptomen bij een lumbale stenose kunnen zijn:

- pijn laag in de rug;
- uitstraling van de pijn in 1 of 2 benen;
- na een eind lopen of een tijd staan wordt de pijn in de rug erger, de benen gaan doof aanvoelen en worden stuurloos;
- na verloop van tijd kan men steeds minder lange afstanden lopen.

Houding

Klachten bij een lumbale stenose zijn mede afhankelijk van uw houding.

Lopen en staan

Bij lopen en staan staat de rug meestal hol. Daardoor wordt het wervelkanaal nauwer. De zenuwwortels raken dan na een poosje bekneld. Door voorover te buigen of te gaan zitten, trekt de rug weer recht of zelfs bol. Het wervelkanaal is dan het breedst. Er is dan weer ruimte voor de zenuwwortels waardoor de pijn afneemt. Dit verklaart waarom mensen met een lumbale stenose wat voorovergebogen lopen. De pijn is dan draaglijker.

Zitten, voorover bukken en/of hurken

Pijn en andere klachten worden minder bij zitten, voorover bukken en/of hurken. Liggen op de zij of met opgetrokken benen helpt vaak ook. Omdat de klachten ook na lang staan optreden, helpt stilstaan na het lopen niet.

Fietsen

Opmerkelijk is dat fietsen vaak geen klachten veroorzaakt.

Onderzoeken

Als de neuroloog een lumbale stenose vermoedt, krijgt u een MRI- of een CT-scan. Deze onderzoeken zijn nodig om met zekerheid vast te stellen of uw klachten veroorzaakt worden door een lumbale stenose. En niet door aandoeningen met vergelijkbare klachten, zoals een versleten heup of vernauwde bloedvaten in de benen (etalagebenen) bijvoorbeeld.

CT-scan

Zie:

<https://www.antoniusziekenhuis.nl/radiologie/behandelingen-onderzoeken/ct-scan-computer-tomografie>
Onderzoek naar afwijkingen aan longweefsel, bloedvaten, organen en botten

MRI

Zie: <https://www.antoniusziekenhuis.nl/radiologie/behandelingen-onderzoeken/mri>

Onderzoek via magnetische technieken

Behandelingen

Als u bij een beginnende vernauwing nog weinig klachten heeft, is een operatie niet nodig. Uw (beginnende) klachten worden eerst behandeld met onder andere fysiotherapie en/of pijnstillers. U komt in overleg met uw neurochirurg eventueel in aanmerking voor een operatie:

- als uit uw MRI- en/of CT-scan duidelijk blijkt dat uw klachten worden veroorzaakt door lumbale stenose en niet door een andere aandoening/oorzaak;
- als u geen baat (meer) hebt bij andere behandelingen zoals fysiotherapie en/of pijnbestrijding;
- bij (sterke) beperking van algemeen dagelijks functioneren.

Wervelkanaal vernauwing

Zie:

<https://www.antoniusziekenhuis.nl/neurologie/behandelingen-onderzoeken/wervelkanaalvernauwing-onderrug-operatie>

Informatie over de operatie

Expertise en ervaring

Onze neurologen behandelen per jaar ongeveer 15.000 nieuwe patiënten. Zij hebben daardoor ruime ervaring met vele soorten neurologische aandoeningen, onderzoeken en behandelingen. Bijzondere expertise is er op het gebied van beroertes (CVA) (<https://www.antoniusziekenhuis.nl/node/4144>), hoofdpijn, kinderneurologie, MS (multiple sclerose) (<https://www.antoniusziekenhuis.nl/node/4088>), neurofibromatose type 1 (NF1) (<https://www.antoniusziekenhuis.nl/node/4018>), slaapklachten (<https://www.antoniusziekenhuis.nl/node/456>) en de Ziekte van Parkinson (<https://www.antoniusziekenhuis.nl/node/4158>).

Wervelkolom en wervelkanaal

-

De wervelkolom is de spil van het bewegingsapparaat. De wervelkolom bestaat uit:

- 7 nekwerfels (cervicale werfels): C1 t/m C7;
- 12 borstwerfels (thoracale werfels): Th1 t/m Th12;
- 5 lendenwerfels (lumbale werfels): L1 t/m L5;
- het heiligbeen (sacrum) met het staartbeentje (stuitje).

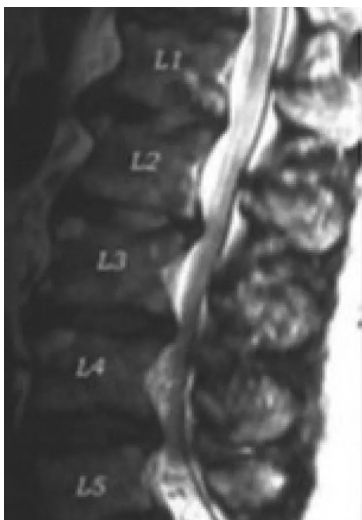In de wervelkolom liggen het ruggenmerg en de zenuwen. Deze lopen door een soort tunnel in de wervelkolom:

het wervelkanaal. Het ruggenmerg en de zenuwen liggen schokvrij in hersenvocht (liquor) in een koker van hersenvliezen. Deze koker wordt de durale zak genoemd. De zenuwen komen op verschillende plekken via openingen in de wervelkolom naar buiten. Deze stukjes zenuw die uit de wervelkolom steken noemen we de zenuwwortels. De openingen in de wervelkolom waardoor deze naar buiten komen, noemen we de wortelkanalen. Bij elke wervel steken twee zenuwwortels naar buiten. Aan de buitenkant is de wervelkolom verbonden met het bekken en alle belangrijke spieren van de romp.

MRI-scan wervelkanaalvernauwing

-

Met een MRI-scan kunnen het verdikte wervelbot en de vorm en inhoud van het vernauwde wervelkanaal zichtbaar gemaakt worden. Zowel met dwarse doorsnedes als doorsnedes in de lengte. Onderstaande afbeelding is een MRI-scan van de lengtedoorsnede van een wervelkanaal met vernauwingen. Het wervelkanaal is hier mede vernauwd doordat de tussenwervelschijven, tussen L4-5, L3-4 en L2-3 uitpuilen.



CT-scan wervelkanaalvernauwing

Een CT-scan is vooral geschikt om het bot en de slijtage zelf af te beelden. De durale zak met de zenuwbundels (cauda) zijn niet op de CT-scans zichtbaar. Wel is het vaak duidelijk dat er in het vernauwde kanaal weinig ruimte overgebleven is.

Gerelateerde informatie

Specialismen

- Neurochirurgie (<https://www.antoniuziekenhuis.nl/neurochirurgie>)
- Fysiotherapie (<https://www.antoniuziekenhuis.nl/fysiotherapie>)
- Neurologie (<https://www.antoniuziekenhuis.nl/neurologie>)

